

Praxis für Endodontie



dr. med. dent. miroslav petkov, m.sc.

Zertifizierter Endodontologe
Spezialist für Wurzelbehandlungen

Kumpfmühler Str. 8, 93047 Regensburg

Tel.: 0941-382 305 27

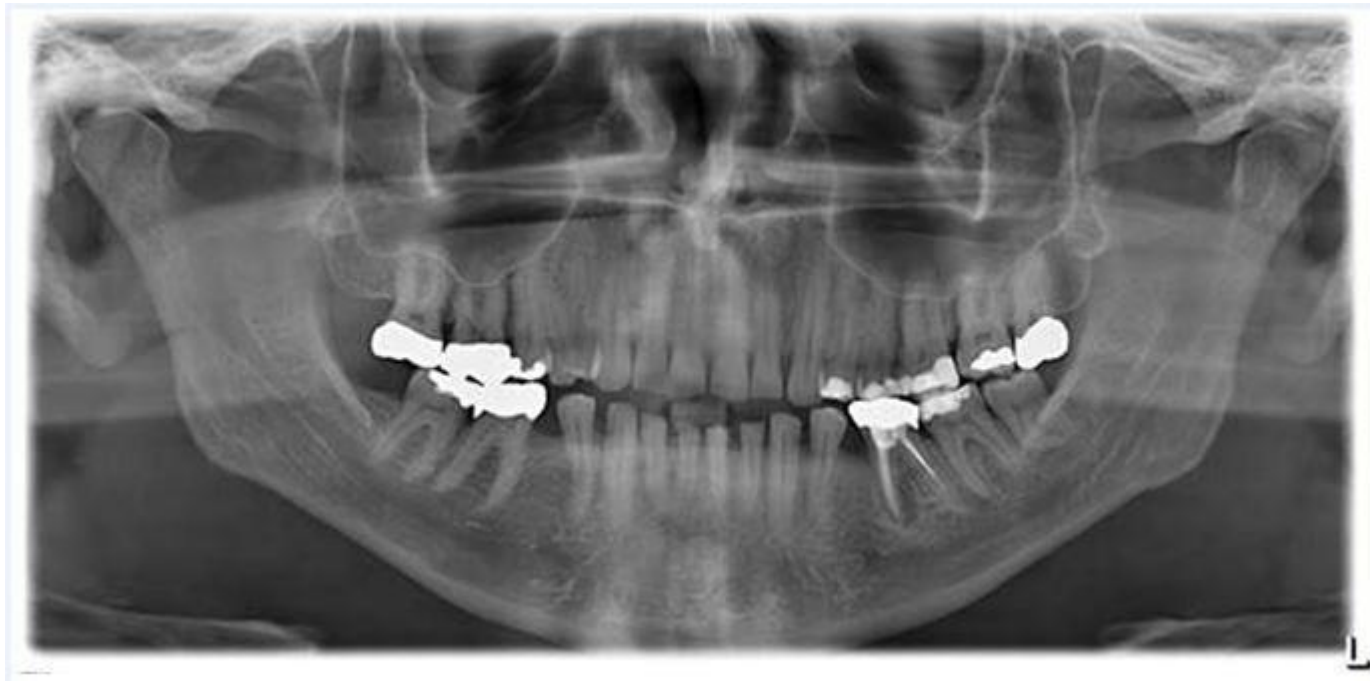
www.endo-dent.de

Fallbeispiele aus dem Praxisalltag

Zahn 36

Dritte Revisionsbehandlung

Übersichtsbild



Zahn 36

Dritte Revisionsbehandlung

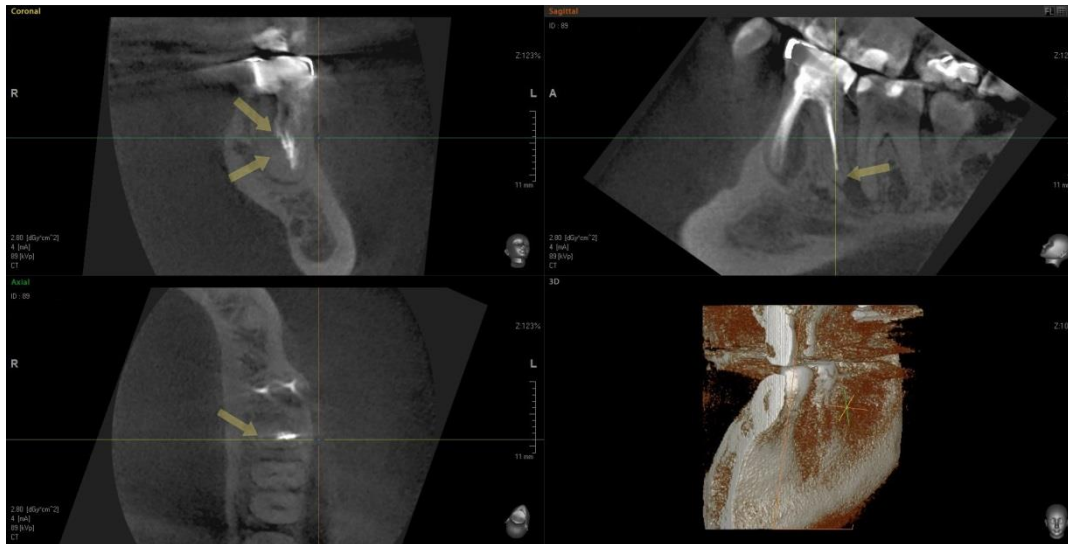Fragen

- Warum sind zwei alio loco durchgeführte Revisionsbehandlungen gescheitert?
- Eine Längsverschattung um die mesiale Wurzel könnte ein Hinweis auf eine tiefere Längsfraktur sein. Wie schließe ich eine Längsfraktur aus?
- Lohnt sich ein dritter Revisionsversuch?

Zahn 36

Dritte Revisionsbehandlung

Übersichtsbild DVT (distale Wurzel)



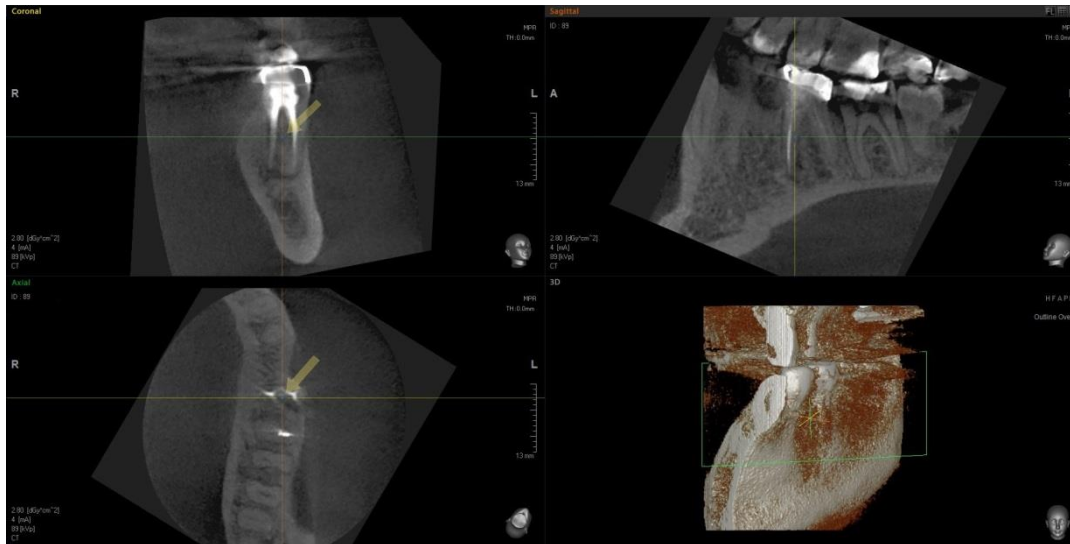DVT-Aufnahme

- notwendig um mehr Details über die Zahnanatomie vor der Behandlung zu erhalten

Zahn 36

Dritte Revisionsbehandlung

Übersichtsbild DVT (mesiale Wurzel)



DVT-Aufnahme

- notwendig um mehr Details über die Zahnanatomie vor der Behandlung zu erhalten
- Versuch, röntgenologisch eine Längsfraktur im mesioapikalen Bereich auszuschließen

Zahn 36

Revisionsbehandlung

Überlegungen

- Asymmetrische Wurzelfüllung im distalen Wurzelkanal als Hinweis auf zusätzliche Kanalstrukturen.
- Opazitätsunterschiede in der Darstellung der mesialen Wurzel als Hinweis auf zusätzliche Kanalstrukturen.
- Längsfraktur röntgenologisch nicht eindeutig auszuschließen.
- Eventuell gibt die elektrische Längenmessung einen Hinweis, ob eine Längsfraktur besteht oder nicht.
- Durch die vielen Anzeichen einer Insuffizienz der vorhandenen Wurzelfüllung ist ein erneuter Revisionsversuch vertretbar.

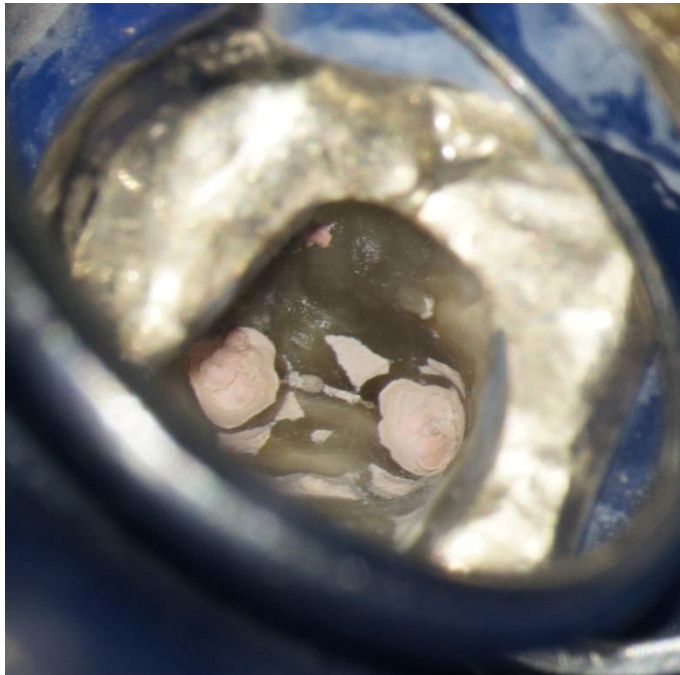Zahn 36 Revisionsbehandlung

Klinische Untersuchung

- **Vitalitätskontrolle:** negativ
- **Perkussionskontrolle:** vertikal und horizontal negativ
- **Palpation des Vestibulums:** negativ
- **Taschenmessung:** disto-lingual 1,5 mm, lingual 2 mm, mesio-lingual 1,5 mm, mesio-bukkal 1,5 mm, bukkal 1 mm, disto-bukkal 1,5 mm

Zahn 36 Revisionsbehandlung

Klinische Untersuchung

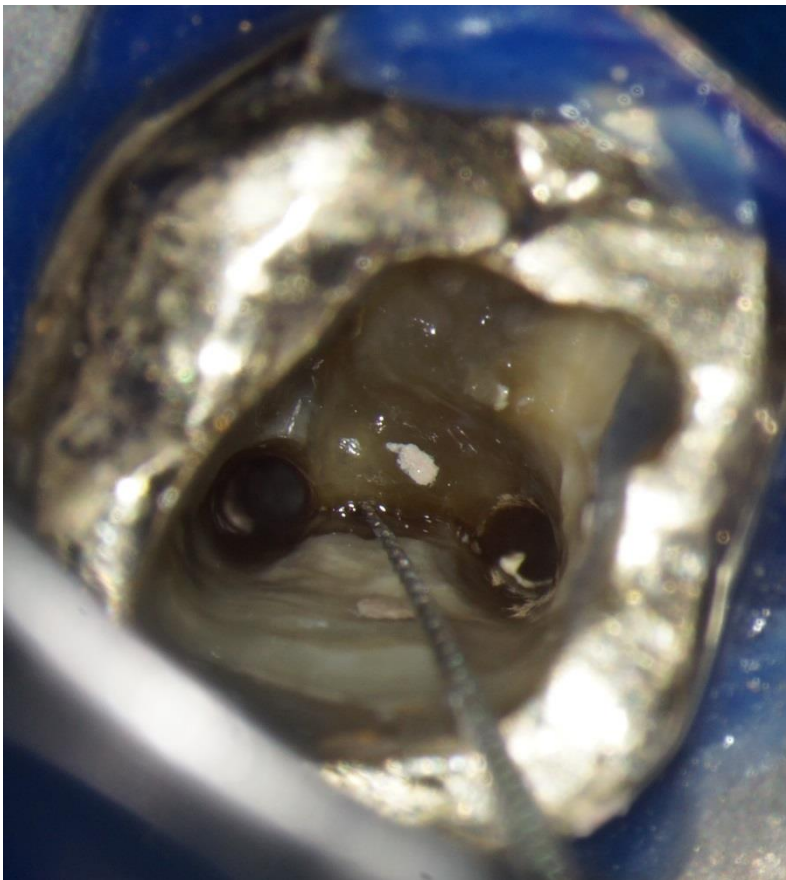


Intraoraler Befund

Übersicht der mesialen
Kanaleingänge

Zahn 36 Revisionsbehandlung

Klinische Untersuchung



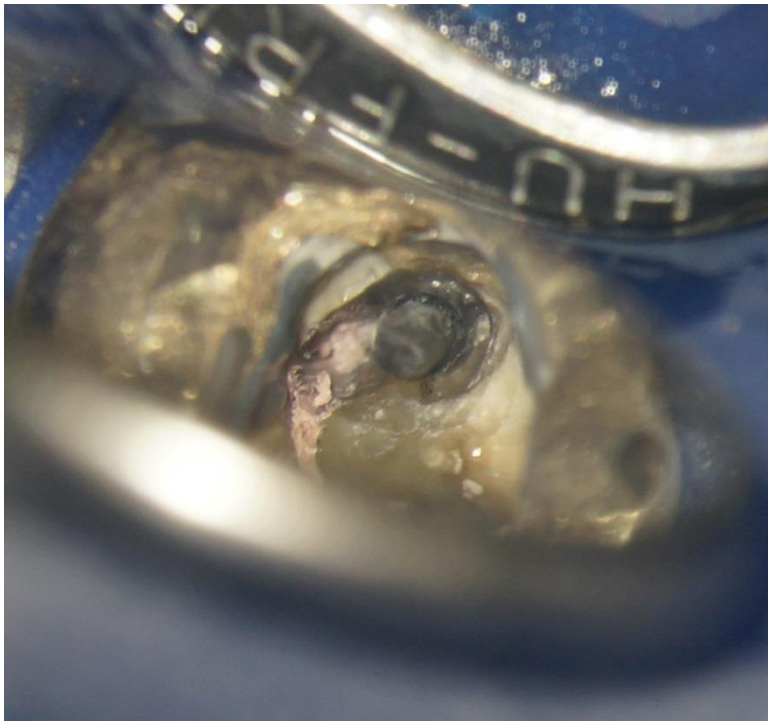
Intraoraler Befund

Situation nach Entfernung der alten Wurzelfüllung und der Thermafilstifte von den mesialen Wurzeln

Bestätigung des Verdachts auf einen zusätzlichen Kanal

Zahn 36 Revisionsbehandlung

Klinische Untersuchung

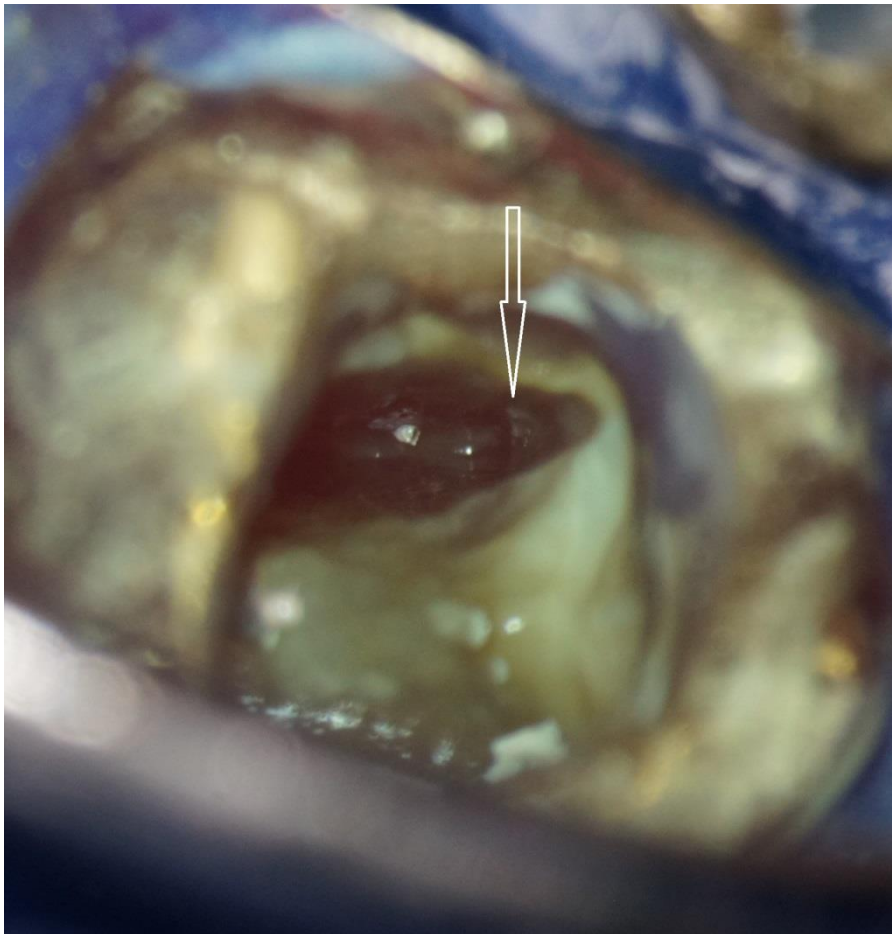


Intraoraler Befund

Übersicht der distalen Kanaleingänge mit sichtbarem Thermafilstift

Zahn 36 Revisionsbehandlung

Klinische Untersuchung



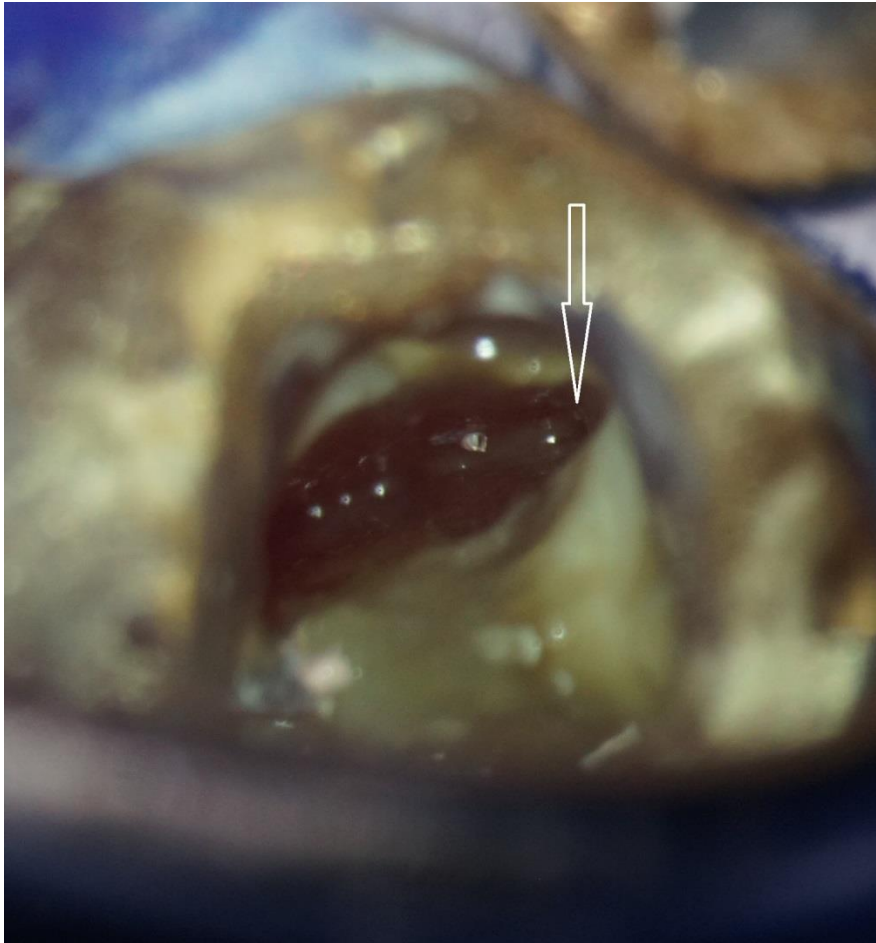
Intraoraler Befund

Übersicht des Kanallumens der distalen Wurzel nach Thermafilstiftentfernung

zusätzliche Erweiterung nach lingual notwendig

Zahn 36 Revisionsbehandlung

Klinische Untersuchung

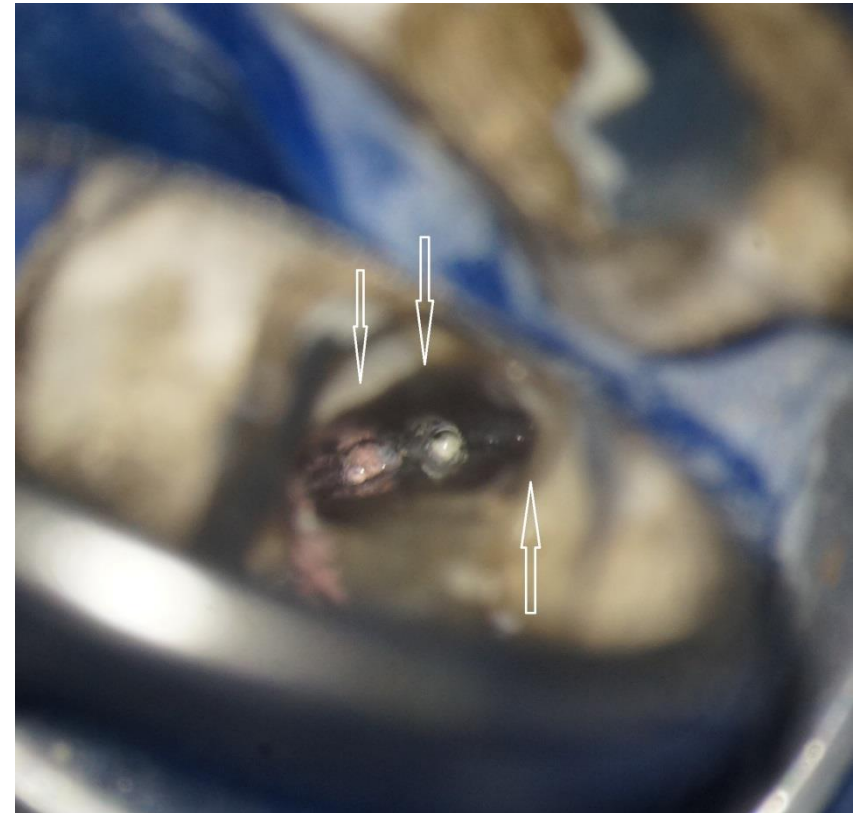
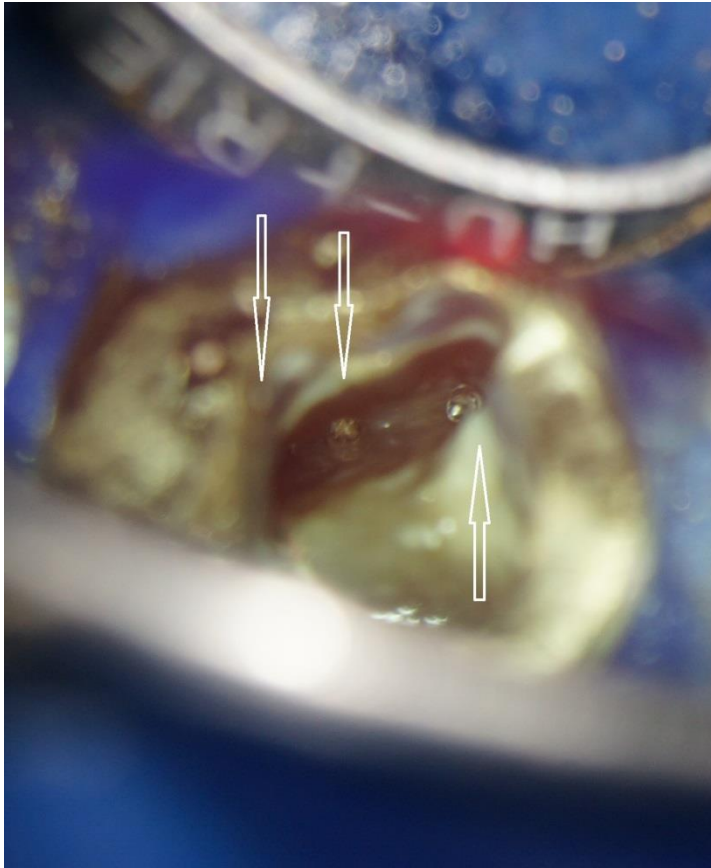


Intraoraler Befund

Übersicht des Kanallumens der distalen Wurzel nach Thermofilstiftentfernung und zusätzlicher Erweiterung nach lingual

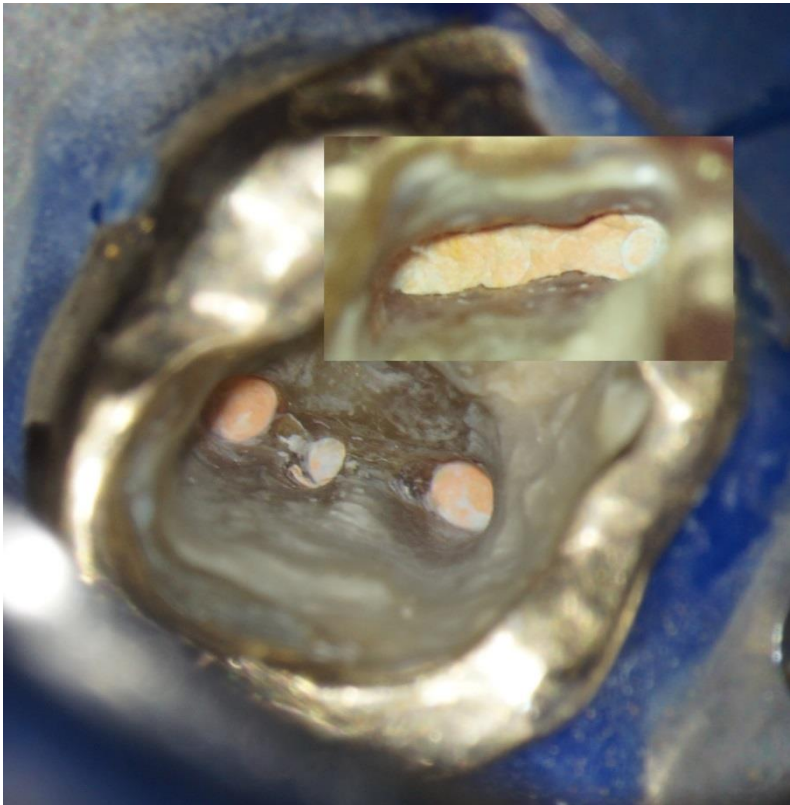
Zahn 36 Revisionsbehandlung

Übersicht der distalen Wurzel intrakanalär



Zahn 36 Revisionsbehandlung

Wurzelfüllung

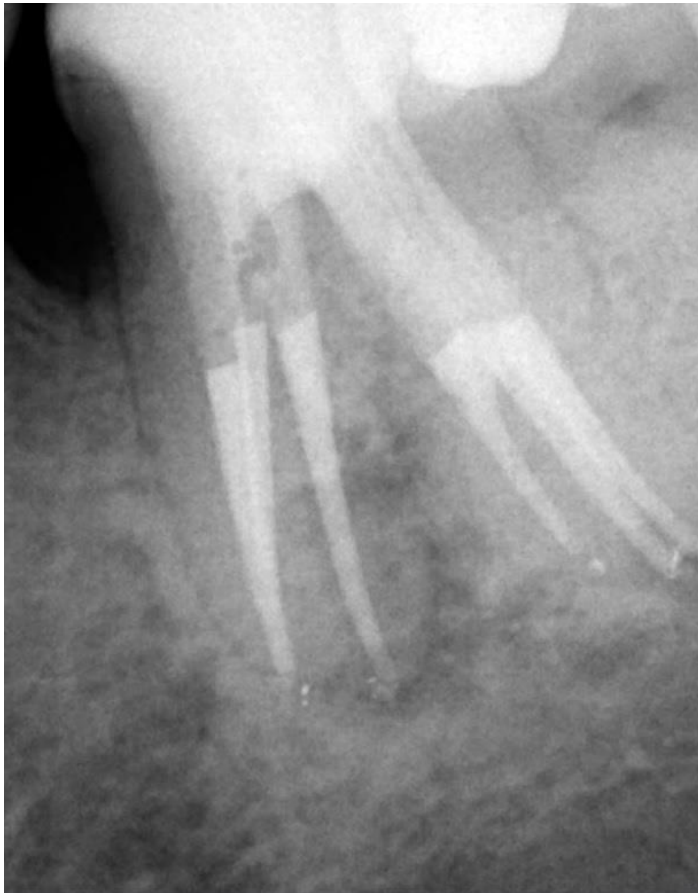

Intraoraler Befund

Situation nach maschineller Aufbereitung, ultraschall-gestützter chemophysikalischer Aufbereitung, antimikrobieller photodynamischer Therapie und Obturation mit warmer Guttapercha

Zahn 36 Revisionsbehandlung

Wurzelfüllung



Röntgenologischer Befund

Situation nach Stiftversorgung und
Kanalobturation mit warmer
Guttapercha

Zahn 36 Revisionsbehandlung

Fragen

- Sind zuvor gescheiterte Revisionsbehandlungen ein definitives Kriterium für eine Extraktion?
- Hilft das DVT für eine zusätzliche Orientierung im Kanalsystem?

Zahn 36 Revisionsbehandlung

Zusammenfassung

- Wenn Anzeichen einer insuffizienter Wurzelfüllung vorhanden sind, ist ein erneuter Revisionsversuch empfehlenswert.
- Ein DVT-Röntgenbild hat seine Grenzen im Auflösungsvermögen, liefert aber wertvolle zusätzliche Informationen über die Wurzelanatomie.

Vielen Dank

Ihre

Praxis für Endodontie



Zertifizierter Endodontologe
Spezialist für Wurzelbehandlungen

Kumpfmühler Str. 8, 93047 Regensburg
Tel.: 0941-382 305 27
www.endo-dent.de

